



---

# GAZZETTA MEDICA ITALIANA

---

*ARCHIVIO PER LE SCIENZE MEDICHE*

**VOL.167·N.6**

---

**PAG. 311-338  
DICEMBRE 2008**

A NEW TECHNOLOGY  
FOR CONNECTIVE TISSUE MICRO ALVEOLAR STIMULATION:  
ICOONE®-H

B. PALMIERI, D. LODI, I. CORRIDORI



EDIZIONI  
MINERVA  
MEDICA

## A new technology for connective tissue micro alveolar stimulation: ICOONE®-H

B. PALMIERI, D. LODI, I. CORRIDORI

**ICOONE®-H is a newly designed electro-mechanical medical instrument planned to drain the veino-lymphatic cutaneous network acting upon the alveolar interstitial spaces of the connective tissue thus moving effectively the sequestered fluid. The basic action mechanism involves a mechanical friction by rotating and aspirating rollers and an aspiration vacuum chamber in the middle, which softly traps the skin and induces motility of the dermal and subcutaneous vascular channels; three different actions are thus identified: draining and pressing at the two lateral frameworks of the handle, skin stretching and connective fibrils dynamic stimulation in the central part, and reflex neurovascular motility triggered by the back and forth movement of the ICOONE®-H over the anatomical segments to be treated.**

**Our experimental investigation demonstrates that the effectiveness of ICOONE®-H treatment can be addressed beyond cosmetic and aesthetic medical area, also to specific skin diseases related to abnormal connective tissue reaction like hypertrophic skin keloid and burns.**

**Also peripheral vascular or edema skin ulcers, lymphatic ectasia are dramatically improved by a cycle of ICOONE®-H treatment.**

**Even constipation due to hypotonia of the gut can be improved by ICOONE®-H administration probably through mechano-receptor reflexes of the skin.**

Received on September 17, 2008.

Accepted for publication on September 25, 2008.

Corresponding author: B. Palmieri, General Surgery Department, General Surgery 2, University of Modena and Reggio Emilia, Polyclinic Hospital, Via del Pozzo 71, Modena, Italia. E-mail: palmieri@unimo.it

*General Surgery Department  
General Surgery 2  
University Teaching Hospital, Modena, Italy*

**The safety of the instrument has been definitely confirmed in 100% treated cases with the highest compliance due to the pleasant and relaxing effects of the ICOONE®-H-skin interaction. Conclusively we recommend the use of the instrument either in cosmetic problems or in medical disease trials, when connective tissue as well as microcirculation impairment are involved, and when visceral reactivity has to be elicited by neurosensorial dermal reflexes**

Key words: **Surgical instruments - Cellulitis - Massage.**

### Introduction

**I**COONE®-H medical version technology, called ICOONE®-H, has been introduced to us for the purpose of assessing the instrument's range of physiotherapy performances in the clinical practice

ICOONE®-H is a special rolling and aspirating electronic machine whose handpieces applied over the skin, are: a main RoboSolo with greater contact surface (10 cm × 2 cm × 2 cylinders) and two smaller identical devices for symmetric handling called Robotwins. Each of handpiec contains two rotating cylinders that are perforated uniformly over the entire surface, delimiting an aspiration chamber, through which, and together with the

rollers, fractionated suction of the skin tissue takes place.

Through the supply of a particular conformation of mechanical energy, ICOONE®-H stimulates of the entire skin structure: the epidermis, superficial dermis and deep dermis. Its action is additionally effective on fat and muscular tissue, but its innovative technology, is being addressed to skin elasticity and dystrophic panniculopathy reshaping. The substantial difference between ICOONE®-H and the devices of the previous generation is a clear-cut advance in physiopathology and therapy due to its rationale and ergonomic skin stretching and pressing. The sequential use of fractionated and rhythmic negative pressure on the skin, interfering with the vessels pulsatility of the dermic panniculus, naturally modulates also the fine sympathetic and parasympathetic nerve network, being this reflexology approach, very effective to squeeze mechanically and drain the interstitial tissue lymph, through vasomotor reaction. This strategy fits, not only for cosmetic skin improvement, but also for musculoskeletal and visceral disorders. The hypothesis of ICOONE®-H action mechanism is the production of a mechanical stress of the micro alveolar vacuoles formed in between the collagen fibres of the widespread mesenchymal tissue, providing a specific antigravity counterforce through the rollers holes, whose, high frequency negative pulses (1180 times per dm<sup>2</sup>). actively modify the steady state of connective tissue

### Rationale of the research

The skin function is not just a passive in tegumental protection of the deep structures, fasciae and muscles, as well as organs and sensory and functional apparatus, by means of a fasciculated and lobular layer of adipose tissue, but it has also organ specificity, with systemic biochemical and neurotransmitters signals. The hydroelectrolitic imbalance of liver, hearth and kidney, for instance, is partially absorbed by the skin, but also neuromuscular diseases degenerative or regenerative reac-

tions as well as inflammation induces skin reaction effect, and can reversibly be modulated by adequate skin treatment.

The basic concept, which underlies all mechanical physiotherapy instruments, delivers rhythmic superficial-to-deep massaging that reproduces the flexibility of the human hand as much as possible inducing an active or passive skin structures stimulation perspective. The human hand, however, lacks a specific function that is more strictly physical: vacuum suction and rhythmic pressure. In fact, the human hand can pinch (pinching), lift and stretch skin, but it does not have this capacity for fractionated pulsatile action. Together with the mechanization of the two twin rollers, this action has a positive effect on the interstitial fluid dynamics. Compared with hand massaging, the rotating movement of the heads on the skin induces an excellent active friction interaction, especially when the rotating movement of the rollers centrifugally clear the gravity-pooled interstitial lymphatic fluid as a result of the vacuum therapy suction.

Based on this complex rationale we conceived a few specific operative protocols for different skin and deeper organs diseases. We also treated adipose tissue nodular cellulitis in the upper thigh and abdominal area, accordingly with a specific protocol, followed up by a specific subjective and objective questionnaire

### Materials and methods

Being this instruments CE mark and safety standards conformity provided, the patients were voluntarily enrolled in the study, with prior verbal informed consent. The primary study endpoint was addressed to the SAFETY and EFFECTIVENESS accordingly with the manufacturer claim ( this instrument is market available in conformity with cosmetic treatment, rules and no ethical committee had to be required).

Ten cases per group were selected. Exclusion criteria were: haemorrhagic diathesis, an iatrogenically or pathologically induced coat imbalance status (INR above 2.5), severe

cardiac failure with fluid imbalance, kidney insufficiency, and exudative immuno-allergic skin reactions. The following drugs were permitted: antihypertensive (with the exception of diuretics), antibiotics and antidyslipidemics.

Contraceptives, anti obesity pills, flebotrophics beta blocking and topical products such as creams, ointments and liniments, Causing bias in the assessment of ICOONE®-H effectiveness where dropped out at least 4 weeks before treatment start -up.

A specific program suggested by the manufacturer was used in each group of patients on a schedule of, a 10 sessions twice weekly, followed by results evaluation obtained and final judgement

### Lymphoedemas vascular problems

*Patients selected on the basis of venous lymphatic problems and with skin ulcers or oedema on the lower limbs*

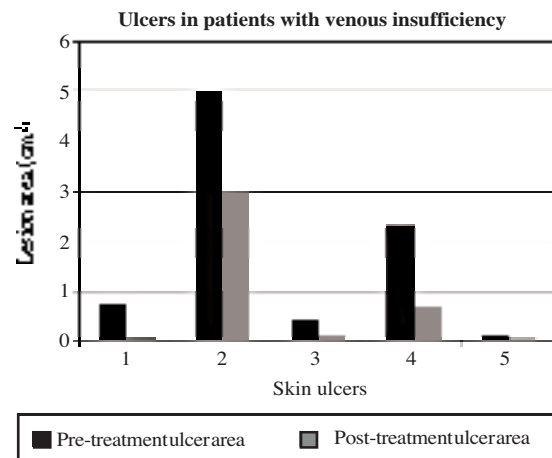


Figure 1.—Progression of ulcerous lesions in patients with venous insufficiency, following treatment with ICOONE®-H.

The protocol required measurement and a functional morphological description of the limbs with the Doppler exam performed during the three preceding months; 20-minute applications of the lower limb ICOONE®-H program, applied longitudinally and in a cir-

TABLE I.—Patients with venous insufficiency and ulcerous lesions, treated with ICOONE.

Patient	Age	Pathology	Pre-treatment lesion (cm)	Post-treatment lesion (cm)	Notes
C. A.	84	Venous-lymphatic insufficiency with trophic skin ulcer on right lower limb	0.8	0.06	Pain: pre: 4, post: 1; ankle stiffness: pre: 4, post: 2; swelling: pre: 5, post: 2; strong acceleration of the levelling off of the ulcerated depression by granulation tissue, reduction in long-standing diameters, lymphoedema reduction; subjective assessment: excellent (5)
G. A.	74	Post-osteomyelitic trophic lesion on right lower limb with severe muscular and cutaneous atrophy of leg and ankle	5	3	Pain: pre: 5, post: 3; ankle stiffness: pre 5, post 3; swelling: pre: 2, post: 1; reduced bleeding and congestion from stasis; subjective assessment: excellent (5)
R. L.	66	Venous ulcer in distal third of tibia treated with zinc stocking	0.48	0.16	Phlogosis: pre: 3, post: 2; malleolar oedema: pre: 20, post: 17; pain: pre: 5, post: 3; subjective assessment: excellent (5)
M. G.	74	Ulcer in lower third of mixed venous-lymphatic aetiology	2.34	0.7	Oedematous skin: pre: 4, post: 2; pain: pre: 5, post 4; malleolar stiffness: pre: 5, post: 3; subjective assessment: excellent (5)
A. M. G.	62	Right epimalleolar ulcer in patient with dyschromic skin and peripheral venous insufficiency	0.12	0.04	Pain: pre: 4, post: 1; stiffness: pre: 4, post: 1; subjective assessment: excellent (5)

TABLE II.—*Patients with venous insufficiency or lymphoedemas with oedemas involving the lower limbs, treated with ICOONE®-H.*

Patient	Age	Pathology	Pre-treatment lesion (cm)	Post-treatment lesion (cm)	Notes
P. E. (1)	39	Venous-lymphatic with phlebo-lymphoedema aggravated by posture	20	18	Heaviness: pre: 5, post: 3; joint stiffness: pre: 5, post: 3; subjective assessment: excellent (5)
P. E. (2)	39	Venous-lymphatic with phlebo-lymphoedema aggravated by posture	16	14	Heaviness: pre: 5, post: 3; joint stiffness: pre: 5, post: 3; subjective assessment: excellent (5)
S. P.	45	Outcome of thrombophlebitis in left lower limb, venous congestion in limb and trophic disorders (dyschromia, keratosis and itching)	19	18	Dyschromia: pre: 5, post: 3; keratosis: pre: 5, post: 2; itching: pre: 4, post: 2; subjective assessment: good (4)
T. C.	68	Venous-lymphatic insufficiency affecting right lower limb previously treated with EVLT unsuccessfully (lympho-edema, pain and functional limitations)	24	21	Dyschromia: pre: 4, post: 3; pain: pre: 5, post: 2; subjective assessment: good (4)
Di C. A.	56	Cardiopathic, previous valvulotomy, with venous insufficiency affecting lower limb more severely	16	14	Dyschromia: pre: 4, post: 2; dyskeratosis: pre: 5, post: 3; pain: pre: 4, post: 2; subjective assessment: good (4)
S. G.	76	Lymphoedema involving lower limbs in patient with polyneuropathy	16	14	Cramps: pre: 5, post: 3; pain: pre: 5, post: 2; subjective assessment: good (4)
F. D.	75	Lymphatic insufficiency involving lower limbs, malleolar oedemas, pain also with tibial periosteal pressure	22	20	Pain: pre: 5, post: 3; pretibial periosteal pain: pre: 5, post: 3; subjective assessment: good (3)
A. M. (1)	84	Lymphatic insufficiency, water retention, oedemas involving lower limbs	23	20	Itching: pre: 5, post: 2; malleolar stiffness: pre: 4, post: 1; impetiginization: pre: 5, post: 2; subjective assessment: excellent (5)
A. M. (2)	84	Lymphatic insufficiency, water retention, oedemas involving lower limbs	21	17	Itching: pre: 5, post: 2; malleolar stiffness: pre: 4, post: 1; impetiginization: pre: 5, post: 2; subjective assessment: excellent (5)
D. T. (1)	55	Hypertension, water retention, lymphoedema	20	17	Itching: pre: 5, post: 3; pain: pre: 3, post: 2; assessment: good (4) limited duration of beneficial effects
D. T. (2)	55	Hypertension, water retention, lymphoedema	19	16	Itching: pre: 5, post: 3; pain: pre: 3, post: 2; assessment: good (4) limited duration of beneficial effects
V. U. (1)	34	Idiopathic lymphoedema	16	14	Stiffness: pre: 5, post: 3; itching: pre: 4, post: 2; subjective assessment: excellent (5)
V. U. (2)	34	Idiopathic lymphoedema	18	14	Stiffness: pre: 5, post: 3; itching: pre: 4, post: 2; subjective assessment: excellent (5)
B. P. (1)	85	Peripheral venous insufficiency and cardiopathy	24	21	Pain: pre: 4, post: 2; stiffness: pre: 4, post: 2; subjective assessment: good (4)
B. P. (2)	85	Peripheral venous insufficiency and cardiopathy	22	19	Pain: pre: 4, post: 2; stiffness: pre: 4, post: 2; subjective assessment: good (4)
T. D. (1)	54	Obesity, hypercapnia, Pick-wickian syndrome, lympho-edema involving lower limbs	29	24	Stiffness: pre: 5, post: 3; itching: pre: 5, post: 3; subjective assessment: good (4)

*(To be continued)*

TABLE II.—Patients with venous insufficiency or lymphoedemas with oedemas involving the lower limbs, treated with ICOONE®-H. (Continued)

Patient	Age	Pathology	Pre-treatment lesion (cm)	Post-treatment lesion (cm)	Notes
T. D.(2)	54	Obesity, hypercapnia, Pick-wickian syndrome, lympho-edema involving lower limbs	26	22	Stiffness: pre: 5, post: 3; itching: pre: 5, post: 3; subjective assessment: good (4)
B. N.	39	Lymphatic insufficiency involving right lower limb, malleolus and foot due to poorly consolidated multi-fragmentary fracture	19	16	Callosity on plantar surface: pre: 5, post 2; pain: pre: 5, post: 2; subjective assessment: good (4)
S. O. (1)	76	Lymphoedema affecting lower limbs, adiposis hepatica, hypertension	19	16	Itching: pre: 5, post: 3; stiffness: pre: 5, post: 2; subjective assessment: excellent (5)
S. O. (2)	76	Lymphoedema affecting lower limbs, adiposis hepatica, hypertension	20	18	Itching: pre: 5, post: 3; stiffness: pre: 5, post: 2; subjective assessment: excellent (5)
F. M.S.	58	Outcome of left saphenectomy, left malleolar lymphoedema	20	17	Stiffness: pre: 4, post: 2; itching: pre: 4, post: 2; pain: pre: 4, post: 0; subjective assessment: excellent (5)

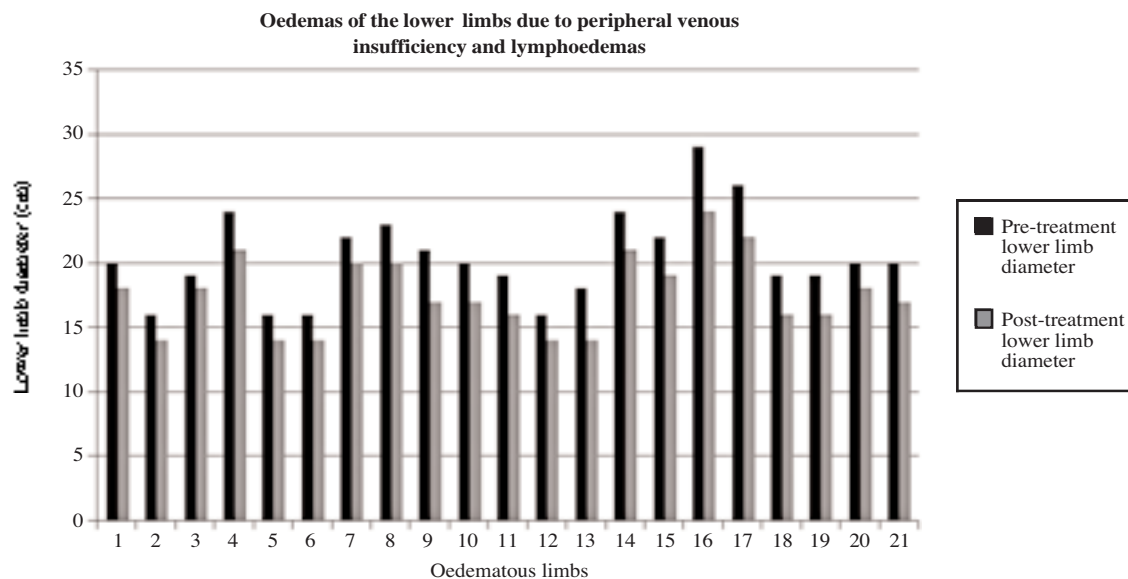


Figure 2.—Progression of the oedemas of the lower limbs in patients with venous insufficiency or lymphoedemas, following treatment with ICOONE®-H.

cular direction over the entire area to be reactivated. The last phase included the questionnaire administered at the end of treatment to obtain a subjective assessment (improved, reduced paraesthesia, less swelling, reduced cyanosis), and comparative pre-/post-treatment measurements of the area, skinfold measurements and an effectiveness assessment.

*Lymphoedema treatment: the goal is to drain the swollen tissue and reduce fibrosis*

TABLE III.—Program to be set on ICOONE®-H to treat lymphoedemas.

Program
— 2 twins
— 2 Hz - 10 RW - 2 gripp




Figure 3.—A-B) Directions of movements to be made with the handpiece to obtain costal drainage. To drain the chest, direct movement on the healthy rib area from the side towards the centre. C) Directions of movements to be made with the handpiece to obtain drainage of the upper limbs. For the arm and forearm: (1) crosswise descending disto-proximal direction; (2) longitudinal ascending disto-proximal direction. From hand to shoulder: (3) longitudinal ascending direction.

*Treatment of venous insufficiency: the goal is to stimulate and drain the tissue where veins are inefficient*

TABLE IV.—Program to be set on ICOONE®-H to treat oedemas caused by venous insufficiency.

Program
— twins
— 11 Hz - 10 RW - 2 gripp

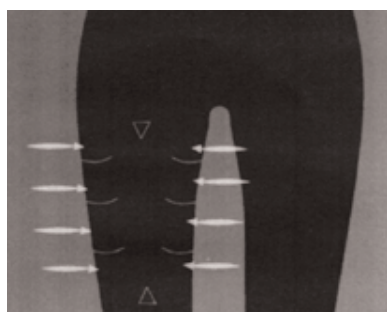


Figure 4.—Directions of movements to be made with the instrument to obtain drainage of the lower limbs. Move handpiece crosswise along the inner and outer thigh area.

### Constipation

The end point of gut motility enhancement was tested on a group of idiopathic constipation affected patients, without obstructive history, haemorrhoids, descending perineum syndrome, anal fissures and other previously detected neuromuscular lesions affecting the smooth muscle. Most of the subjects were females, between 20 and 55 years old, with a medical history that

included long standing constipation (bowel movements at intervals of 5-7 days, absence of spontaneous movements, utilization of laxatives, suppositories or micro enemas, used in the recent past – within the last 6 months – contrast enemas or ileal transit, defecography, rectoscopy with anal manometry all proving to be within normal ranges). Patients dropped out laxatives, cholagogues and prokinetic digestive enzymes and a standardized fibre intake was fixed in terms of fruits and vegetables, in addition to an adequate and well balanced proteins, fats and carbohydrates diet.

The treatment started in the epigastric and duodenal region (10 minutes) to stimulate and generate the gastro-duodenocolic reflex and then (10 minutes) along the colon in a caudal-cranial direction, starting from the right iliac fossa lodging at the cecum position, up to the transverse colon and the sigmoid rectum.

The number of weekly spontaneous bowel movements, was registered enclosing the evacuation effort and the amount and quality of stool.

The results were defined as excellent (3) if spontaneous bowel movements were obtained three times per week, good (2) if movements occurred twice weekly, fair (1) if the result consist in spontaneous bowel movement that proved to be easier, and poor (0) if bowel movement occurred once a week with some improvement compared to the previous situation.

The patients complied very positively with the treatment starting from the third session,

*Selected patients with constipation*TABLE V.—*Patients with constipation, treated with ICOONE.*

Patient	Age	Pathology	Pre-treatment lesion (cm)	Post-treatment lesion (cm)	Notes
N.	29	Persistent constipation in patient with previous hemicolectomy	0.5	3	Subjective assessment: excellent (3)
F. G.	62	Idiopathic constipation	0.5	2	Subjective assessment: excellent (3)
Z. G.	59	Post-menopausal constipation	0.5	2	Subjective assessment: good (2)
M. M.	72	Recent onset of constipation in patient with dolichomegacolon	0.5	1	Subjective assessment: fair (1)
M. E.	30	Atonic constipation in polyuric patient	0.5	2.5	Subjective assessment: good (2)
T. G.	62	Constipation in subject with diabetic neuropathy	0.5	1	Subjective assessment: fair (1)
D. C.	60	Constipation due to reduced physical activity	0.5	3	Subjective assessment: good (2)
C. E.	56	Constipation in hypothyroid patient undergoing opotherapy	0.5	2	Subjective assessment: excellent (3)
Z. V.	62	Constipation in subject with recent hysterectomy	0.5	3	Assessment: good (2 also as symptomatic of the abdomen operated on)
C. V.	84	Constipation in asthmatic subject undergoing steroid treatment	0.5	3	Beneficial to skin and deep muscles (greater tone and strengthened prelum abdominale); subjective assessment: good (2)

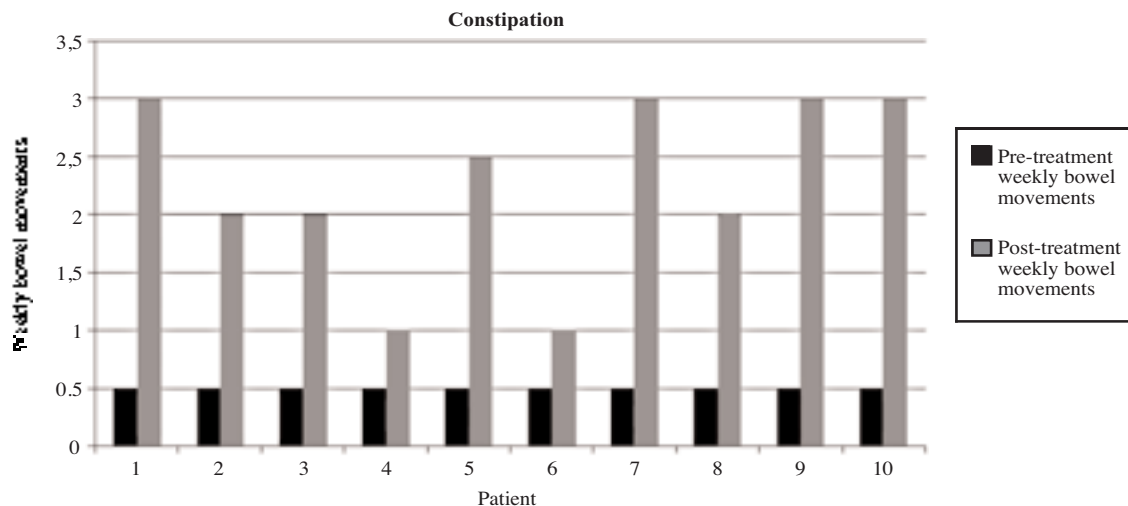


Figure 5.—The course of constipation in patients treated with ICOONE®-H.

and referred less abdominal bloating, greater muscle tone of the ventral abdominal wall, and an increased number of post-prandial borborygms. Fecal output was recovered on each other day in two patients, every 3 days

in 4, every 4 days in 2 and 2 patients showed no changes.

Constipation treatment endpoints: improvement of intestinal transit, diaphragm relaxation and visceral mobilization.



TABLE VI.—Program to be set on ICOONE®-H to treat constipation.

Program
— Twins
— 9 Hz - 9 RW - 3 gripp

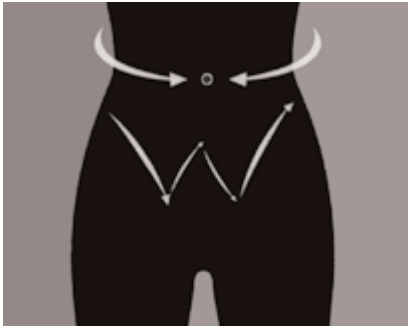

Figure 6.—Direction of movements to be made with the handpiece to obtain abdominal drainage and treat constipation. Slow, soft pumping; movement to the left and right of the navel; perform a W-shaped movement over the stomach.

### Retracting scars and burns

2nd and 3rd degree burns and keloids forming hypertrophic scars were treated in a 10 Patients group. The evaluation parameters were selected with itching and burning sensations relating to the hypertrophic scars and stiffness in flexion/extension of limbs or extremities before and after the treatment cycle on the retracting scar skin area (the parameters regarding increased joint mobility were measured with a specific goniometer before and after treatment).

Patients filled a pre-/post- questionnaire on symptoms, variations and were then evaluated by a single physician in terms of consistency with the objective evaluation.

### Patients selected with retracting scars

TABLE VII.—Patients with scars treated with ICOONE.

Patient	Age	Pathology	Pre-treatment lesion (cm)	Post-treatment lesion (cm)	Notes
L. N.	66	Hypertrophic scar from complicated sternotomy incision	5	3	Pain: pre: 3, post: 1; itching: pre: 5, post: 2; subjective assessment: excellent (5)
G. F.	58	Hypertrophic scar, right subcostalis, from wound infection	5	3	Itching: pre: 5, post: 3; pain: pre: 2, post: 0; subjective assessment: excellent (5)
F. L.	45	Outcome of amputation of foot and retracting wound on dorsum and at ankle with oedema and symptoms	6	3	Subjective assessment: excellent (5)
B. L.	40	Hypertrophic wound on left foot from multi-fragmentary fracture	5	3	Subjective assessment: excellent (5)
M. A.	52	Right retroauricular wound from mastoid cholesteatoma with pains, stiffness and itching	5	2	Subjective assessment: excellent (5)
M. ML.	62	Retracting scar from thyroidectomy with retraction and functional limitation of the neck	5	3	Retraction: pre: 5, post: 3; hypomotility of the neck: pre: 5, post: 3; subjective evaluation: excellent (4)
I.	35	Wound from cut on face, suborbital with scarring retraction and lagophthalmos	4	2	Subjective assessment: good (4)
F. E.	43	Outcome of blepharoplasty with irregular resection of lower eyelid skin	5	2	Subjective assessment: good (4)

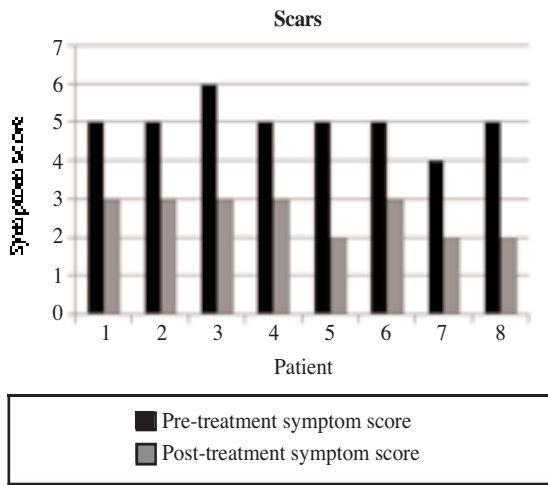


Figure 7.—A) Regression of scar symptoms in patients treated with ICOONE®-H.

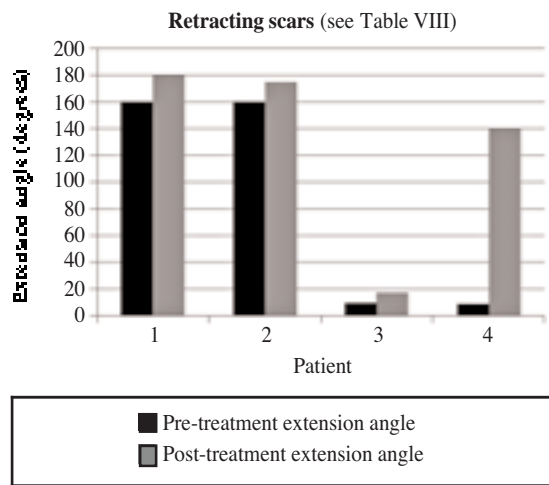


Figure 8. — Recovery of flexion capacity in patients with retracting scars, treated with ICOONE®-H.

TABLE VIII.—Patients with scars and reduced flexion, treated with ICOONE.

Patient	Age	Pathology	Pre-treatment lesion (cm)	Post-treatment lesion (cm)	Notes
B. S.	64	Retracting scar from hip prosthesis (difficulty extending right lower limb)	160	180	Subjective assessment: good (4)
R. P.	39	Scar resulting from burn on right knee, with severe retraction and difficulty extending	160	175	Subjective assessment: good (4)
M. G.	39	Ankle injury and difficulty with flexion-extension of foot	10	18	Subjective assessment: excellent (5)
C. C.	42	Burn on right index finger with ankylosis of the third phalanx upon flexion with difficulty extending it	9	140	Subjective assessment: good (4)

TABLE IX.—Program to be set on ICOONE®-H to treat retracting scars.

Program
Phase 1
— Twin - Skin repair
— 9 Hz - 6 RW - 3 gripp
Phase 2
— Solo - Novaskin
— 7 Hz - 5 RW

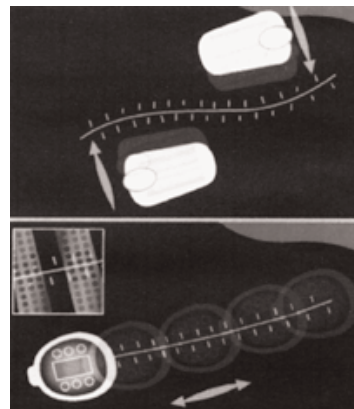


Figure 9. Direction of movements to be made with the handpiece to achieve scar improvement. Pass the instrument alongside the scar and from both sides; pass the instrument over the scar.

TABLE X.—Program to be set on ICOONE®-H for burn treatment.

Program
— Twins
— 9 Hz - 6 RW - 2 gripp

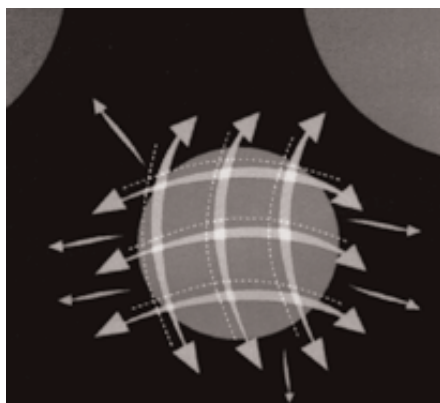


Figure 10. — Direction of movements to be made with the handpiece to soothe, reduce fibrosis and mobilize the burns. To soothe pain, delicately pass over the area following the course of a hypothetical grid; to reduce fibrosis, rapidly pass over the area and lift (plicating) following the course of a hypothetical grid; mobilize adherence of tissue by moving from the inner to the outer section of the scar.

## Cellulitis

The cellulitis ICOONE®-H treatment protocol included the selection of 20 female patients, ranging in age from 16 to 58 years. They were generally overweight and with second degree obesity (35), BMI between 25 and 35. standard functional diet with caloric restriction and physical activity, were not required, in order to evaluate the ability of the ICOONE®-H to reduce the circumference of the torso at the anterior superior iliac spine and the thighs, using the contra lateral thigh as control with a simple 15-minute manual massage with Somatoline.

The results were subdivided into a subjective compliance assessment of the following parameters (score range: 0 to 5), pain, orange-peel effect, softness and skin elasticity before and after treatment. Circumference measurements were, in turn, re-evaluated on the basis of putative simultaneous weight loss; in case of weight loss, the effects would evidently be greater, as supported by systemic reshaping and confirmed by local impedance test.

## Selected patients with cellulitis and treated with ICOONE®-H

TABLE XI. — Patients with cellulitis, treated with ICOONE.

Patients (ICOONE)	Age	Localization of cellulite	Pre-treatment circumference (cm)	Post-treatment circumference (cm)	Difference in circumference (cm)
T. E.	35	Thighs	60	56	4
V. F.	58	Abdomen, pelvis	88	84	4
G. E.	50	Thighs	59	54	5
A. A.	56	Buttocks	100	96	4
B. C.	65	Abdomen, pelvis	81	76	5
D. A.	58	Thighs	63	60	3
C. S.	56	Abdomen, pelvis	79	74	5
M. R.	42	Abdomen, pelvis	76	72	4
V. E.	52	Abdomen, pelvis	83	80	3
R. L.	56	Abdomen, pelvis	89	84	5
S. M.	45	Abdomen, pelvis	95	92	3
A. A.	40	Abdomen, pelvis	87	84	3
M. M.	42	Abdomen, pelvis	83	80	3
C. E.	64	Abdomen, pelvis	84	81	3
C. R.	66	Abdomen, pelvis	75	70	5
S. G.	62	Thighs	56	53	3
A. R.	46	Thighs	59	55	4
V. L.	50	Abdomen, pelvis	80	78	2
C. V.	49	Thighs	57	55	2
G. A.	42	Thighs	58	54	4

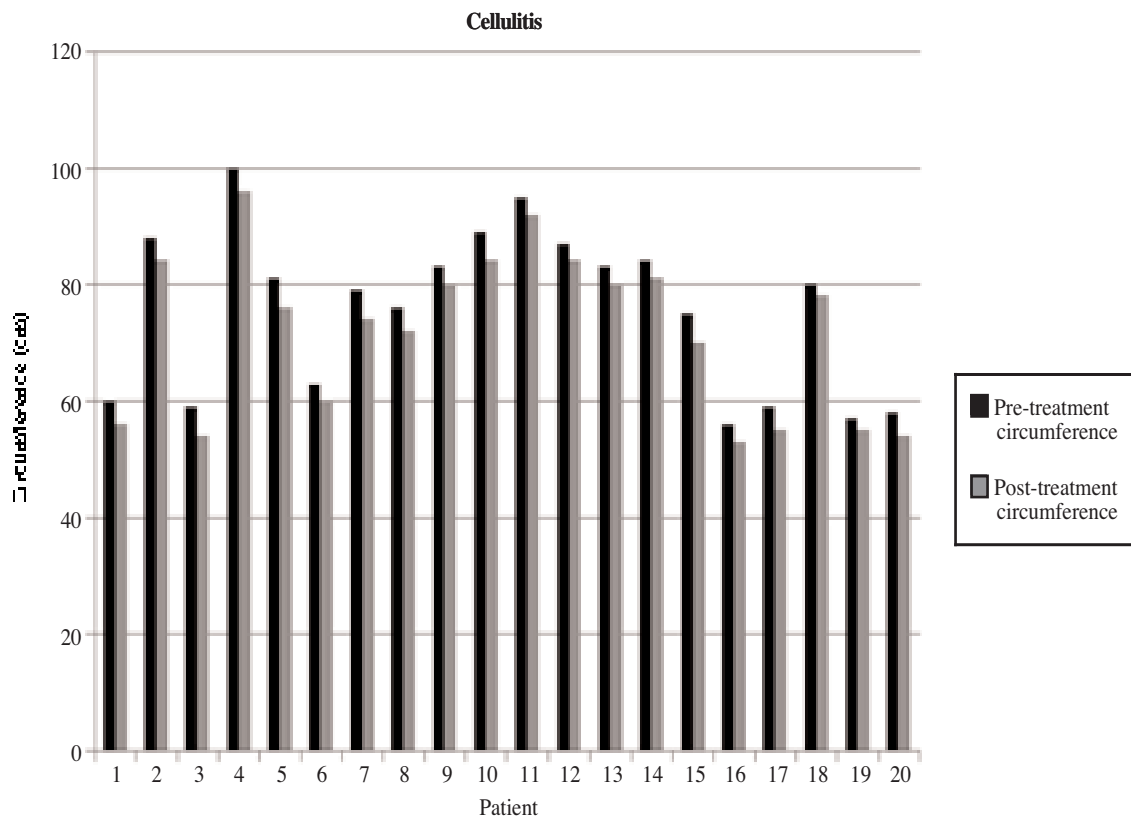


Figure 11. — Reduction of cellulitis following treatment with ICOONE®-H.

*Selected patients with cellulitis and treated with somatoline (control)*

TABLE XII.  
*Program to be set on ICOONE®-H for cellulitis treatment.*

Program
— 2 twins
— 12 Hz - 10 RW - 2 gripp
— Robosolo after 6 months



Figure 12. — Direction of movements to be made with the instrument for cellulitis treatment. Crosswise and longitudinal movements.

TABLE XIII. — *Patients with cellulitis, treated with Somatoline.*

Patients (Somatoline)	Age	Localization of cellulite	Pre-treatment circumference (cm)	Post-treatment circumference (cm)	Difference in circumference (cm)
C. P.	41	Thighs	61	60	1
D. F.	48	Abdomen, pelvis	78	76	2
M. L.	50	Thighs	68	68	0
P. A.	45	Thighs	59	58	1
L. N.	62	Abdomen, pelvis	84	83	1
R. T.	59	Buttocks	99	98	1
D. G.	51	Abdomen, pelvis	102	100	2
S. Q.	56	Thighs	63	62	1
C. Z.	39	Abdomen, pelvis	89	89	0
F. L.	47	Buttocks	98	97	1
G. V.	50	Abdomen pelvis	81	80	1
E. I.	47	Thighs	68	67	1
T. R.	58	Thighs	65	64	1
O. F.	48	Abdomen, pelvis	90	89	1
S. P.	46	Abdomen, pelvis	86	86	0
I. M.	52	Abdomen, pelvis	100	98	2
N. G.	57	Buttocks	104	103	1
F. R.	48	Abdomen, pelvis	96	95	1
D. O.	46	Thighs	62	61	1
S. C.	50	Thighs	70	69	1

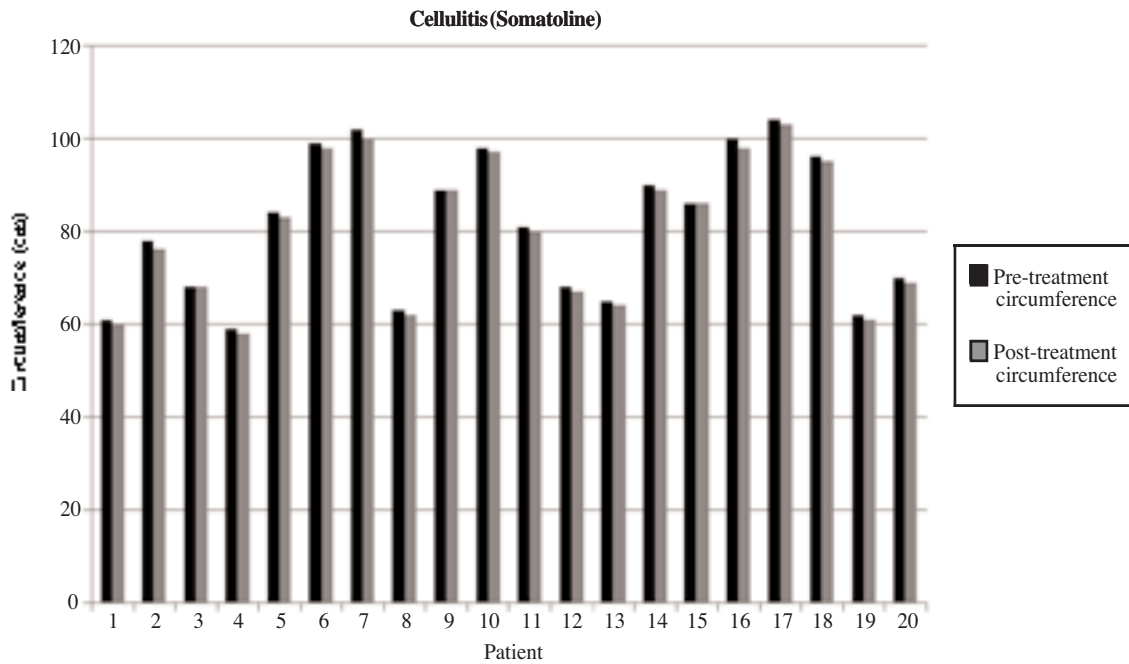


Figure 13. — Reduction of cellulitis following treatment with Somatoline.

### *Statistical validation of the effectiveness of ICOONE®-H treatment of cellulite*

In order to evaluate the statistical significance of the effectiveness of ICOONE®-H treatment of cellulite, administration of Somatoline was introduced as a match control and a statistical analysis of variance (one-way ANOVA) was performed. The comparison circumference differences in the two cohorts showed a clear-cut difference between these treatments: ICOONE®-H proved to reduce the circumferences of every treated area more effectively than Somatoline. The analysis of variance confirmed a statistically significant difference in the effectiveness of the two methods (p-value <0.05; F calculated > F crit), with better performance of ICOONE®-H in the treatment of cellulite.

### **Results**

The results of this preliminary study, on a simple open model basis, proved the effectiveness of ICOONE®-H in each one of the treated diseases. The instrument action mechanism is based on hemodynamic flows and neurofibrillary reflexes of the skin receptors, the mobilization and activation of enzymes and leukocytes to of reshape the scar tissue, (including older scars, supplying functional hydration, but also acting probably upon complex and deep neurovascular circuits. The flexible modulation of the skin triggers extraordinary changes affecting the deformability, resiliency and elasticity of the soft tissues especially when the latter have lost their compliance due to dystrophy or degeneration induced by pre-existing pathologies.

### **Discussion**

The results of this study include relevant clinical issues (altered scarring, constipation, phlebo-lymphoedema, etc.), along with other targets related to cosmetic medicine, such as skin pathology, cellulites, etc.

The positive results achieved with ICOONE®-H are emphasized by the exclusion of many

bias due to procedure-related subjective factors: first of all, the operator manual skill is completely ruled out, allowing the performance of well defined comparable protocols and multicenter experimental investigations. In fact, the operator's hand only has to follow up the instrument as it moves over the skin, with no need to perform any reinforcing or supporting manoeuvre at all. Thus the subjective bias of the operator's manual ability is cut off and all the results are related to the patient biological reactivity.

The peculiar ICOONE's property to actively suck the skin by means of the rotating micro-cavity rollers and in the central chamber (see diagram) is critical in terms of effectiveness. The complex suction-pressing activity not enclosed in the previous technologies, is qualitatively remarkable. In fact, the aspirating effect of the handpiece modulates traction on the elastic-collagen matrix of the dermis and the subcutaneous tissue, in a much more gradual, broader and prolonged manner. This definitely increases lymphatic and micro-circulation flow efficacy along the work axis of ICOONE. For this reason the ICOONE®-H massage is very pleasant and restores elasticity and tone of the skin through



Figure 14. — Diagram of the holes of aspiration in the ICOONE. The instrument performs its aspiration function through the micro-openings on the rotating rollers and through the central chamber inside the mobile head.

the rhythmic mechanical suction and squeezing with definite benefit on macro and micro-circulation.

Another therapeutic goal worth of mention as anedoctical report is the effectiveness of ICOONE®-H in the treatment of lumbar sciatica, epicondylitis, peri-arthritis of the shoulder ("frozen shoulder"), etc. In all these cases, the massage with ICOONE®-H causes a moderate increase. This means that the micro-cavity aspiration stimulates also the sub-epidermic nociceptors, with pain perception. However, within hours after treatment, this is followed by considerable relief and relaxation of the painful area that has been treated, giving longstanding anti-phlogistic effects.

In any case, it is proved that ICOONE®-H induced stretching and elastic response of the hypertrophic scar connective tissue thus reshaping it. This is observed also in fibro-lipo cellulitic tissue, and ICOONE®-H is the ideal instrument for the reshaping of areas that have recently undergone liposuction, with excellent re-distribution of collagen bundles in a more regular network arrangement

### Conclusions

Our conclusions support definitely the use of this instrument in cosmetological medical practice, especially in the lower limb management, the burns or surgical scars, the loss of muscle tone in the abdominal and dorsal area with functional impairment for the body and skin. The use of ICOONE®-H proved to be effective not only in the treatment of cellulitis, but also of several dermopathologic syndromes, in a totally safe way, and this

support the hypothesis if different action mechanisms not merely related to mechanical stress to skin and subcutaneous tissues, but on more subtle interactions with chemical mediators, motility, cellular functions, and blood compartment between vessel lumen and interstitial tissue.

Although this study was based on a simple and open schedule due to the difficulty to recruit comparable homogenous the patients' level of satisfaction yielded a very high score, even in the case of inconclusive clinical results (as lymphoedemas). ICOONE's revitalizing mechanism is subjectively pleasantly perceived as something changing in the skin and beneath it. This change has a positive impact on the life quality. However, the objective results achieved with this technology rule out the placebo effect of ICOONE®-H and more complex trials in the future will identify additional niches for effective ICOONE®-H therapy.

### References

1. Ersewk RA, Mann GE 2nd, Salisbury S, Salisbury AV. Noninvasive mechanical body contouring a preliminary clinical outcome study. *Aesthetic Plast Surg* 1997;21: 61-7.
2. Moreno-Moraga J. Body contouring by noninvasive transdermal focus ultrasound. *Laser Surg Med* 2007;39 315-23.
3. Rose PT, Morgan M. Histological changes associated with mesotherapy for fat dissolution. *J Cosm Laser Ther* 2005; 7:17-9.
4. Rotunda AM. Detergent effects of sodium deoxychoalte in the phosphatidyl choline dissolution. *Dermatol Surg* 2007;30: 1001-8.
5. Foster KW, Kouba DJ, Hayes J, Freedman V, Mory RL. Reduction in thigh and infrumbilical circumference following treatment with a novel device combining ultrasound, suction, and massage. *J Drugs in Derm.*2008;7: 113-5.
6. Wanner M, Avram M. An evidence-based assessment of treatments for cellulite. *J Drugs Derm.*2008;7:341-5.

# Nuova metodica per la micro stimolazione alveolare del tessuto connettivo: ICOONE®-H

B. PALMIERI, D. LODI, I. CORRIDORI

**ICOONE®-H è un innovativo strumento elettromedicale terapeutico-estetico capace di effettuare uno specifico massaggio drenante sulle micro strutture alveolari e vacuolari del tessuto cutaneo e sub-cutaneo. La sua stimolazione consiste in una contemporanea azione meccanica di trazione e aspirazione, ripartita rispettivamente da una camera centrale e da due rulli forati di cui è costituito ciascun manipolo dello strumento. L'effetto benefico è quindi triplice: mantenimento in micro stimolazione delle 2 superfici tissutali poste su entrambi i lati dello spazio tra i cilindri; propagazione della tensione meccanica ripartita su ampia superficie attraverso la struttura fibrillare ed i vacuoli fino al più profondo dei tessuti; stimolazione biomeccanica nello spazio tra i cilindri mediante la presa attiva alveolata dei tessuti. Questo studio mostra le potenzialità di ICOONE®-H nel trattamento di scompensi dell'organismo, come l'alterata compartimentazione dei liquidi interstiziali della cellulite, e di stati patologici propri della pelle, sia a sfondo degenerativo o cicatriziale (cicatrici e ustioni), che a sfondo rigenerativo o infiammatorio (edemi e ulcere). Anche nella costipazione ICOONE®-H trova un'efficace applicazione. Valutando i risultati ottenuti sull'ampia casistica di pazienti trattati con ICOONE®-H possiamo affermare che lo strumento è sicuro, non solo perché ha migliorato la salute del paziente (nel 100% dei trattamenti), ma il massaggio effettuato dall'apparecchio risulta addirittura piacevole e rilassante alla maggior parte dei soggetti intervistati. ICOONE®-H offre quindi ottime prospettive di applicazioni terapeutiche sia a livello generale che locale in tutte le patologie in cui il sistema connettivo è interessato sia negli strati superficiali che in quelli profondi.**

Parole chiave: **Strumenti chirurgici - Cellulite - Massaggi.**

## Introduzione

La tecnologia ICOONE® versione medica, denominata ICOONE®-H, ci è stata introdotta allo scopo di valutare l'ambito del-

*Università degli Studi di Modena e Reggio Emilia,  
Dipartimento di Chirurgia Generale e Specialità  
Chirurgiche, Chirurgia Generale  
Azienda Ospedaliera Universitaria  
Policlinico di Modena*

le prestazioni e le potenzialità cliniche dello strumento. ICOONE®-H è composta da una struttura centrale e da particolari manipoli di trattamento: più precisamente da un manipolo principale Robosolo e da altri due manipoli gemelli più piccoli, Robotwins. Ciascuno di essi è costituito da due rulli forati in modo omogeneo su tutta la loro superficie che delimitano una camera di aspirazione, attraverso la quale, in combinazione con i rulli, viene attivata un'aspirazione frazionata del tessuto cutaneo.

Attraverso l'erogazione di una particolare conformazione di energia meccanica, ICOONE®-H permette di stimolare la pelle in tutta la sua struttura, epidermide, derma superficiale e derma profondo; non solo ma esercita un'azione importante anche a livello del tessuto adiposo e del tessuto muscolare. Questa tecnologia, partendo dalle basi oramai consolidate da apparecchiature di precedente generazione, ma soprattutto grazie alla sua tecnologia innovativa, viene sperimentata per esercitare un'azione cosmetica prevalentemente incentrata sull'elasticità cutanea e sul rimodellamento della pannicolopatia distrofica comunemente nota come "cellulite". La differenza sostanziale tra ICOONE®-H e le apparecchiature della precedente generazione, segna un evidente progresso di esperienze fisiopatologiche e terapeutiche in relazione ad una



specifica ed esclusiva caratteristica biomeccanica che ha improntato codesto rivoluzionario sistema. L'utilizzo alternato di pressione negativa frazionata e ritmata sulla cute, corrispondente alla fisiologica pulsatilità vascolare del pannicolo dermico, naturalmente e geneticamente abbinata alla fine arborizzazione nervosa, costituisce, insieme all'approccio meccanico, in via riflessoterapica orto e parasimpatica un sistema efficace di decongestione dei tessuti molli, di riempimento di miglioramento estetico-funzionale dei tegumenti, ma, e anche di questo siamo invitati ad occuparci, di trattamenti terapeutici di talune sindromi morbose rilevanti. Il razionale di ICOONE®-H, che parte da un concetto completamente nuovo e diverso in chiave anatomo-funzionale, e cioè quello dei micro vacuoli alveolari formati dai tralci di collagene del tessuto connettivo che mette in relazione tra loro tutti i tessuti, permette di avere un trattamento globale del tessuto effettuando soprattutto uno stimolo preciso ed intenso secondo le linee di pressione e di forza (forza di gravità) a cui sono soggetti tutti gli esseri viventi della terra. Questo stimolo così esercitato dalla particolarità dei rulli forati danno uno stimolo di 1180 volte per dm<sup>2</sup>, determinando un rinnovamento cellulare molto elevato.

### Razionale della ricerca

La cute ha la funzione non solo di protezione delle strutture profonde, fasce, muscoli, organi ed apparati sensoriali e funzionali, attraverso uno strato fascicolato e lobulare di tessuto adiposo, ma costituisce anche di per se stesso un sistema tissutale dotato di caratteristiche peculiari che si riflettono sull'equilibrio dell'intero organismo, specie quando esso subisce scompensi, ad esempio nella compartimentazione dei liquidi interstiziali e della funzione degli emuntori e della pompa cardiaca o nell'attività muscolare striata e liscia o nella patologia propriamente cutanea, sia essa elastica, cioè a sfondo degenerativo, oppure cicatriziale, a sfondo rigenerativo, o infiammatoria.

Il concetto base, quello cioè a cui si ispirano tutti gli strumenti meccanici di fisioterapia, è il massaggio modulato da superficiale a profondo che riproduce il più possibile la duttilità pressoterapica della mano dell'uomo. A quest'ultima manca però una funzione più propriamente fisica: l'aspirazione sotto vuoto e la pressione ritmica. Infatti la mano dell'uomo può pinzare (pinching) può sollevare (plicating) ed estendere la cute, ma manca di questa proprietà pulsatile frazionata, che abbinata alla meccanizzazione di due rulli gemelli, influisce positivamente sul movimento dei liquidi interstiziali. Rispetto al massaggio manuale, infatti il movimento rotante dei manipoli sulla cute costituisce un ottimo contatto di frizione attiva, specie se il movimento dei rulli disperde in direzione centrifuga la movimentazione di liquido interstiziale linfatico attratta dalla vacuum-terapia.

Sulla base di tale premessa abbiamo stabilito alcuni protocolli operativi specifici per le differenti patologie cutanee; oltre che esaminare con uno specifico questionario soggettivo ed obiettivo i risultati ottenuti sulla cellulite in un campione di donne affette da tale stato morboso alla radice delle cosce e sull'area addominale.

### Materiali e metodi

Trattandosi di uno strumento a norma di sicurezza e con marchio CE, è entrato nella consuetudine pratica e i pazienti hanno volontariamente aderito, previo consenso informato verbale, a sottoporsi allo studio il cui obiettivo primario è stato la SICUREZZA e l'EFFICACIA nelle diverse indicazioni rivendicate dal produttore (trattandosi di strumento regolarmente in commercio nell'area estetica nessun permesso del comitato etico si è reso necessario).

Sono stati scelti 10 casi per gruppo utilizzando come puri criteri di esclusione la diatesi emorragica, uno stato coagulativo con INR superiore a 2,5 iatrogenicamente o patologicamente indotto, lo scompenso cardiaco grave causa la movimentazione di liquidi del corpo, l'insufficienza renale, le patologie

immuno-allergiche della cute di carattere essudativo. Tra i farmaci ammessi, gli antiipertensivi ( con esclusione dei diuretici ), gli antibiotici e gli antidiuretici.

Tra i controindicati i contraccettivi, i dimagranti e i trattamenti topici con creme pomate e linimenti, composti tutti in grado di alterare la valutazione di efficacia dello strumento ICOONE®-H per se stesso. Esclusi quindi i composti flebotropi ed attivi sul microcircolo, i betabloccanti e diuretici.

Per ogni tipo di patologia veniva utilizzato uno specifico programma, suggerito dalla ditta costruttrice ed un numero di sedute pari a 10 a cadenza bisettimanale, al termine delle quali venivano esaminati i risultati ottenuti e rilasciato un verdetto di efficacia.

### Linfedemi - Problemi vascolari

*Pazienti selezionati per problemi venoso linfatici e con lesioni ulcerose o edemi agli arti inferiori*

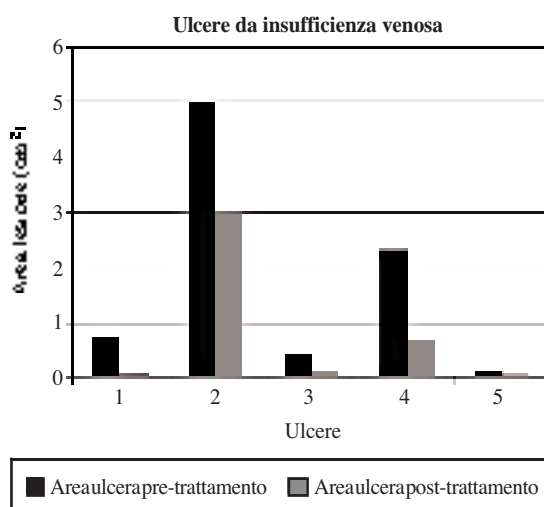


Figura 1. — Progressione delle lesioni ulcerose in pazienti con insufficienza venosa a seguito di trattamento con ICOONE®-H.

Il protocollo prevedeva misurazione e descrizione morfologico funzionale con esame doppler degli arti eseguito nei tre mesi

TABELLA I. — *Pazienti con insufficienza venosa e lesioni ulcerose trattati con ICOONE®-H.*

Pazienti	Età	Patologia	Lesione pre-trattamento (cm)	Lesione post-trattamento (cm)	Note
C. A.	84	Insufficienza venolinfatica con esiti d'ulcere trofica cutanea all'arto inferiore destro	0.8	0.06	Dolore pre 4 post 1; rigidità caviglia: pre 4 post 2; gonfiore: pre 5 post 2; forte accelerazione del ripianamento del vallo ulcerato ad opera di tessuto di granulazione, riduzione dei diametri da tempo immutati, riduzione linfedema; giudizio soggettivo ottimo (5)
G. A.	74	Lesione trofica post osteomielitica arto inferiore destro con grave atrofia muscolare e cutanea della gamba e caviglia	5	3	Dolore pre 5 post 3, rigidità caviglia pre 5 post 3; gonfiore pre 2 post 1; ridotto sanguinamento e congestione da stasi; giudizio soggettivo ottimo (5)
R. L.	66	Ulcera venosa terzo distale della tibia trattata con gambaleto di zinco	0.48	0.16	Flogosi pre 3 post 2; edema malleolare pre 20 post 17; dolore pre 5 post 3; giudizio soggettivo ottimo (5)
M. G.	74	Ulcera terzo inferiore ad etiologia mista venoso linfatica	2.34	0.7	Cute edematosa pre 4 post 2; dolore pre 5 post 4; rigidità malleolare pre 5 post 3; giudizio soggettivo ottimo (5)
A. M. G.	62	Ulcera epimalleolare destra in paziente con cute discromica ed insufficienza venosa periferica	0.12	0.04	Dolore pre 4 post 1; rigidità pre 4 post 1; giudizio soggettivo ottimo (5)

TABELLA II. — *Pazienti con insufficienza venosa o linfoedemi con edemi agli arti inferiori trattati con ICOONE®-H.*

Paziente	Età	Patologia	Lesione pre-trattamento (cm)	Lesione post-trattamento (cm)	Note
P. E. (1)	39	Venolinfatica con flebo linfedema aggravato dalla postura	20	18	Pesantezza pre 5 post 3; rigidità articolare pre 5 post 3; giudizio soggettivo ottimo (5)
P. E. (2)	39	Venolinfatica con flebo linfedema aggravato dalla postura	16	14	Pesantezza pre 5 post 3; rigidità articolare pre 5 post 3; giudizio soggettivo ottimo (5)
S. P.	45	Esiti di tromboflebite arto inferiore sinistro, congestione venosa dell'arto e turbe trofiche (discromia, cheratosi e prurito)	19	18	Discromia pre 5 post 3; cheratosi pre 5 post 2; prurito pre 4 post 2; giudizio soggettivo buono (4)
T. C.	68	Insufficienza venoso linfatica arto inferiore destro già trattato con EVLT senza successo (linfedema, dolore e limitazione funzionale)	24	21	Discromia pre 4 post 3; dolore pre 5 post 2; giudizio soggettivo buona (4)
Di C. A.	56	Cardiopatica valvulotomizzata, con insufficienza venosa arto inferiore più grave	16	14	Discromia pre 4 post 2; discheratosi pre 5 post 3; dolore pre 4 post 2; giudizio soggettivo buono (4)
S. G.	76	Linfoedema agli arti inferiori in soggetto con polineuropatia	16	14	Crampi pre 5 post 3; dolore pre 5 post 2; giudizio soggettivo buono (4)
F. D.	75	Insufficienza linfatica arti inferiori, edemi malleolari dolore anche alla pressione periosteale tibiale	22	20	Dolore pre 5 post 3; dolore pretibiale periosteale pre 5 post 3; giudizio soggettivo buono (3)
A. M. (1)	84	Insufficienza linfatica ritenzione idrica edemi agli arti inferiori	23	20	Prurito pre 5 post 2; rigidità malleolare pre 4 post 1; impetiginizzazione cutanea pre 5 post 2; giudizio soggettivo ottimo (5)
A. M. (2)	84	Insufficienza linfatica ritenzione idrica edemi agli arti inferiori	21	17	Prurito pre 5 post 2; rigidità malleolare pre 4 post 1; impetiginizzazione cutanea pre 5 post 2; giudizio soggettivo ottimo (5)
D. T. (1)	55	Ipertensione ritenzione idrica linfoedema	20	17	Prurito per 5 post 3; dolore pre 3 post 2; giudizio buono (4) durata dei benefici limitata
D. T. (2)	55	Ipertensione ritenzione idrica linfoedema	19	16	Prurito per 5 post 3; dolore pre 3 post 2; giudizio buono (4) durata dei benefici limitata
V. U. (1)	34	Linfedema idiopatico	16	14	Rigidità pre 5 post 3; prurito pre 4 post 2; giudizio soggettivo ottimo (5)
V. U. (2)	34	Linfedema idiopatico	18	14	Rigidità pre 5 post 3; prurito pre 4 post 2; giudizio soggettivo ottimo (5)
B. P. (1)	85	Insufficienza venosa periferica e cardiopatia	24	21	Dolore pre 4 post 2; rigidità pre 4 post 2; giudizio soggettivo buono (4)
B. P. (2)	85	Insufficienza venosa periferica e cardiopatia	22	19	Dolore pre 4 post 2; rigidità pre 4 post 2; giudizio soggettivo buono (4)
T. D. (1)	54	Obesità, ipercapnia, sindrome di Pickwick, linfedema arti inferiori	29	24	Rigidità pre 5 post 3; prurito pre 5 post 3; giudizio soggettivo buono (4)

TABELLA II *Continua.*

Paziente	Età	Patologia	Lesione pre-trattamento (cm)	Lesione post-trattamento (cm)	Note
T. D.(2)	54	Obesità, ipercapnia, sindrome di Pickwick, linfedema arti inferiori	26	22	Rigidità pre 5 post 3; prurito pre 5 post 3; giudizio soggettivo buono (4)
B. N.	39	Insufficienza linfatica arto inferiore destro malleolo e piede da frattura scomposta e mal consolidata	19	16	Callosità sull'appoggio plantare pre 5 post 2; dolore pre 5 post 2; giudizio soggettivo buono (4)
S. O. (1)	76	Linfoedema arti inferiori steatosi epatica ipertensione	19	16	Prurito pre 5 post 3; rigidità pre 5 post 2; giudizio soggettivo ottimo (5)
S. O. (2)	76	Linfoedema arti inferiori steatosi epatica ipertensione	20	18	Prurito pre 5 post 3; rigidità pre 5 post 2; giudizio soggettivo ottimo (5)
F. M.S.	58	Esiti di safenectomia sinistra linfoedema malleolare sinistro	20	17	Rigidità pre 4 post 2; prurito pre 4 post 0; dolore pre 4 post 0; giudizio soggettivo ottimo (5)

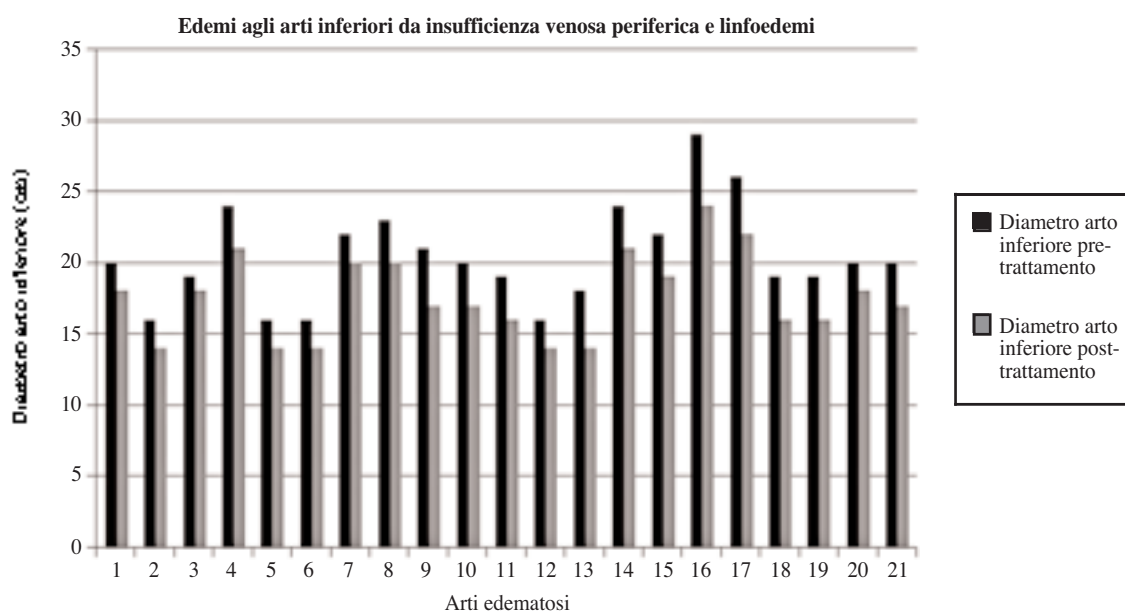


Figura 2. — Progressione degli edemi agli arti inferiori in pazienti con insufficienza venosa o linfoedemi a seguito di trattamento con ICOONE®-H.

precedenti; applicazione per 20 minuti di ICOONE®-H programma arti inferiori, applicato longitudinalmente e in senso circolare su tutta l'area da riattivare.

Quindi il questionario a termine trattamento sulla impressione soggettiva (migliorato, meno parestesie, meno gonfiore, meno cianosi), la misurazione comparativa pre- e post-trattamento dell'area, la plicometria ed il giudizio di efficacia.

*Trattamento linfoedemi: l'obiettivo è drenare e ridurre la fibrosi*

TABELLA III. — Programma da impostare su ICOONE®-H per trattare linfoedemi.

Programma
— 2 twins
— 2 Hz - 4 RW - 3 gripp




Figura 3. — A-B) Direzioni dei movimenti da eseguire con il manipolo per ottenere il drenaggio costale. Per drenare il costato orientare il movimento sul costato sano dal fianco verso il centro. C) Direzioni dei movimenti da eseguire con il manipolo per ottenere il drenaggio agli arti superiori. Per il braccio e l'avambraccio: (1) trasversale discendente prossimo distale; (2) longitudinale ascendente disto prossimale. Dalla mano alla spalla: (3) longitudinale ascendente.

*Trattamento dell'insufficienza venosa: ha lo scopo di stimolare e drenare il tessuto dove le vene sono inefficaci*

TABELLA IV. — Programma da impostare su ICOONE®-H per trattare gli edemi da insufficienza venosa.

Programma
— twins
— 11 Hz - 10 RW - 2 gripp

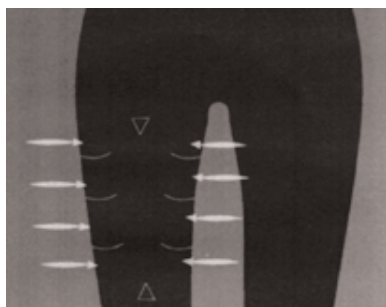


Figura 4. — Direzioni dei movimenti da eseguire con lo strumento per ottenere il drenaggio degli arti inferiori. Agire in senso trasversale a livello della coscia sia all'interno che all'esterno.

### Alterazioni dell'alvo

Il proposito relativo al miglioramento della motilità intestinale è stato preso in considerazione limitatamente a soggetti affetti da stipsi idiopatica, non complicata da episodi sub occlusivi, emorroidi, sindrome del descensus perineale, ragadi ed altre lesioni neuromuscolari lisce precedentemente

accertate; si trattava per la maggior parte di soggetti di sesso femminile, in età compresa tra 20 e 55 anni, la cui anamnesi includeva stipsi inveterata (defecazione ogni 5-7 giorni, assenza di stimolo spontaneo, uso di lassativi supposte o microclismi, che avevano eseguito nel recente passato - entro 6 mesi - clisma opaco o transito ileale, defecografia, ano rettoscopia con manometria risultati tutti nei limiti di norma). Alle pazienti venivano interrotti i trattamenti con lassativi, coleretici, colagoghi ed enzimi digestivi pro cinetici e veniva standardizzato l'apporto alimentare di fibre in termini di assunzione di frutta e verdura, oltre che di un adeguato e bilanciato apporto proteico e di carboidrati.

ICOONE®-H veniva applicato inizialmente in sede epigastrica e duodenale (10 minuti) per stimolare in via riflessogena, il riflesso gastroduodenocolico e successivamente (10 minuti) lungo la cornice colica in direzione cranio caudale a partire dalla fossa iliaca destra sede del fondo ciecale fino al retto sigma.

L'obbiettivo è quello di misurare il numero settimanale di defecazioni spontanee e lo sforzo dell'evacuazione, unitamente alla possibile variazione della qualità delle feci.

Il risultato era definito ottimo (3) se si otteneva defecazione spontanea trisettimanale, buono (2) se lo stimolo era bisettimanale, scarso (1) se il risultato era una defecazione spontanea più agevole, pessimo (0) se la defecazione avveniva monosettimanalmente con qualche miglioramento rispetto alle abitudini precedenti.

I pazienti mostrarono di gradire partico-

*Pazienti selezionati con costipazione*TABELLA V. — *Pazienti con costipazione trattati con ICOONE®-H.*

Paziente	Età	Patologia	Defecazioni settimanali pre-trattamento	Defecazioni settimanali post-trattamento	Note
N.	29	Stipsi ostinata già emicolectomizzata	0.5	3	Giudizio soggettivo ottimo (3)
F. G.	62	Stipsi idiopatica	0.5	2	Giudizio soggettivo ottimo (3)
Z. G.	59	Stipsi post-menopausa	0.5	2	Giudizio soggettivo buono (2)
M. M.	72	Stipsi di insorgenza recente in dolicomegacolon	0.5	1	Giudizio soggettivo scarso (1)
M. E.	30	Stipsi atonica in soggetto poliurico	0.5	2.5	Giudizio soggettivo buono (2)
T. G.	62	Stipsi in neuropatia diabetica	0.5	1	Giudizio soggettivo scarso (1)
D. C.	60	Stipsi da ridotta attività fisica	0.5	3	Giudizio soggettivo buono (2)
C. E.	56	Stipsi in ipotiroidica in trattamento opoterapico	0.5	2	Giudizio soggettivo ottimo (3)
Z. V.	62	Stipsi in isterectomizzata recente	0.5	3	Giudizio buono (2, anche come sintomatico dell'addome operato)
C. V.	84	Stipsi in asmatica in trattamento steroideo	0.5	3	Beneficio sulla cute e sui muscoli profondi (maggiore tono e forza del torchio addominale); giudizio soggettivo buono (2)

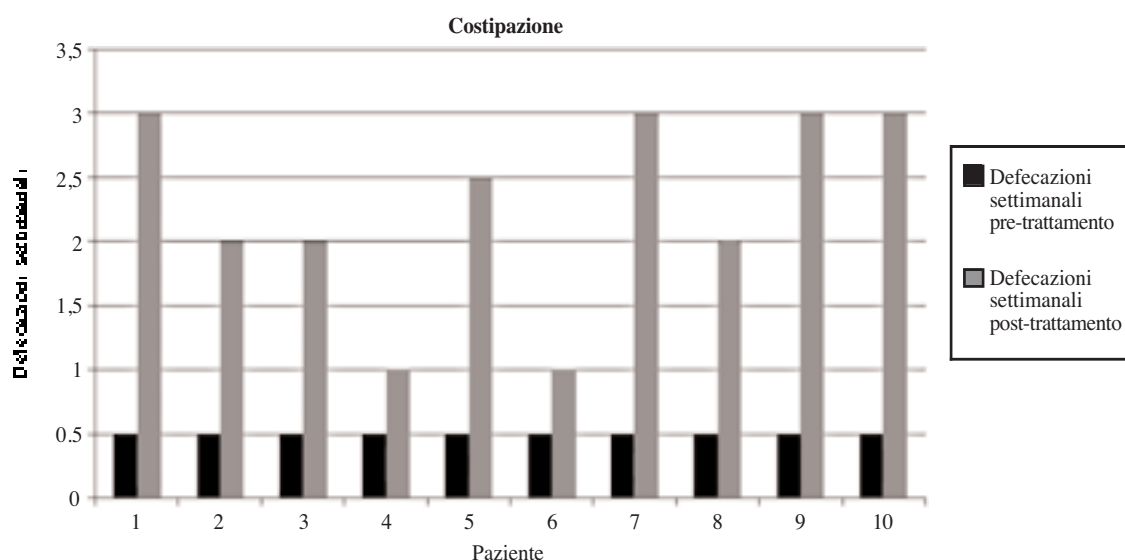


Figura 5. — Decorso della costipazione in pazienti trattati con ICOONE®-H.

larmente il trattamento a partire dalla terza seduta, riscontrando minore gonfiore addominale, maggiore tono muscolare della parete addominale ventrale, un maggior numero di borborigmi postprandiali. Il meccanismo defecatorio riprese a giorni alterni in due

pazienti, ogni 3 giorni in 4, ogni 4 giorni in 2, nessuna variazione in 2.

Treatment della costipazione: ha come obiettivo il miglioramento del transito intestinale, il rilassamento del diaframma e la mobilitazione viscerale.

TABELLA VI. — Programma da impostare su ICOONE®-H per trattare la costipazione.

Programme
— Twins
— 9 Hz - 9 RW - 3 gripp

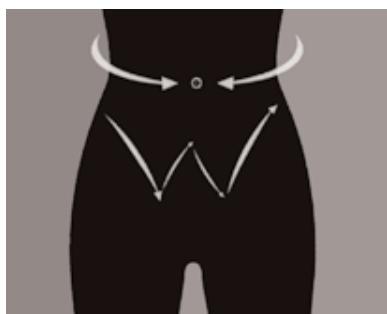

Figura 6. — Direzione dei movimenti da eseguire con il manipolo per ottenere il drenaggio addominale e trattare la costipazione. Pompaggio lento e morbido; movimento a sinistra e a destra dell'ombelico; sul ventre effettuare un movimento a W.

### Cicatrici retraenti e ustioni

Sono stati scelti 10 pazienti con esiti di ustioni di 2° e 3° grado di recente istituzione e con cicatrici ipertrofiche a tendenza cheloidea; tra i parametri esaminati: il prurito e il bruciore relativo alle cicatrici ipertrofiche, la rigidità nella flessione estensione degli arti o delle estremità prima e dopo un ciclo di trattamenti sull'area di cute cicatrizzata in modo retrattile (i parametri di aumentata mobilità articolare sono stati misurati con apposito goniometro, prima e dopo il trattamento).

Il paziente compilava un questionario pre-post relativo alle variazioni della sintomatologia pre-post, che veniva valutato dal medico sotto il profilo della congruità in relazione al riscontro obiettivo.

### Pazienti selezionati con cicatrici retraenti

TABELLA VII. — Pazienti con cicatrici retraenti trattati con ICOONE®-H.

Paziente	Età	Patologia	Dimensione cicatrice pre-trattamento	Dimensione cicatrice post-trattamento	Note
L. N.	66	Cicatrice ipertrofica da sternotomia complicata	5	3	Dolore pre 3 post 1; prurito pre 5 post 2; giudizio soggettivo ottimo (5)
G. F.	58	Cicatrice ipertrofica sottocostale destra da infezione della ferita	5	3	Prurito pre 5 post 3; dolore pre 2 post 0; giudizio soggettivo ottimo (5)
F. L.	45	Esiti di amputazione del piede e ferita retraente sul dorso e alla cavaglia con edema e sintomi	6	3	Giudizio soggettivo ottimo (5)
B. L.	40	Ferita ipertrofica al piede sinistro da frattura scomposta	5	3	Giudizio soggettivo ottimo (5)
M. A.	52	Ferita retroauricolare destro da colesteatoma mastoideo con dolori, rigidità e prurito	5	2	Giudizio soggettivo ottimo (5)
M. ML.	62	Cicatrice retraente da tiroidectomia con tirage e limitazione funzionale del collo	5	3	Tirage pre 5 post 3; ipomotilità collo pre 5 post 3; giudizio soggettivo ottimo (4)
I.	35	Ferita da taglio sul viso sottorbicolare con retrazione cicatriziale e lagofalmo	4	2	Giudizio soggettivo buono (4)
F. E.	43	Esiti di blefaroplastica con resezione non regolata di cute palpebrale inferiore	5	2	Giudizio soggettivo buono (4)

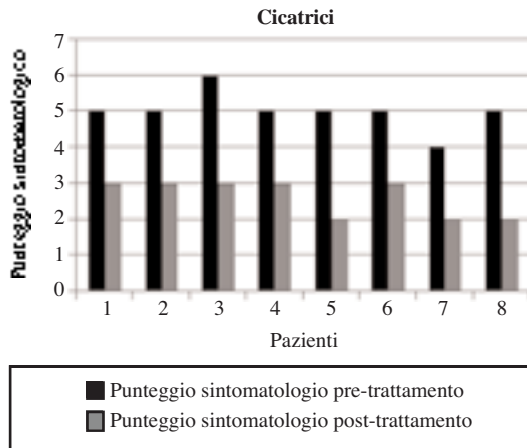


Figura 7. — Regressione sintomatica delle cicatrici in pazienti trattati con ICOONE®-H.

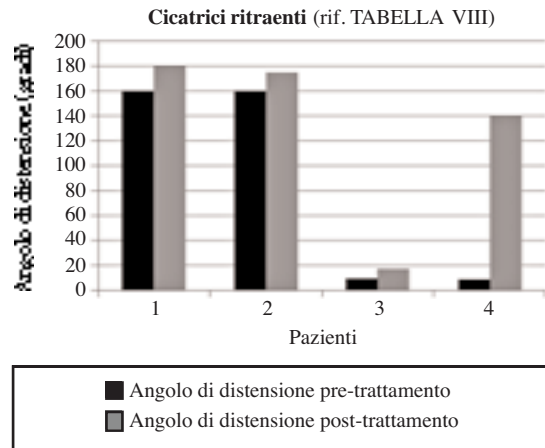


Figura 8. — Recupero della capacità flessoria in pazienti con cicatrici, trattati con ICOONE®-H.

TABELLA VIII. — *Pazienti con cicatrici e ridotta capacità di flessione trattati con ICOONE®-H.*

Paziente	Età	Patologia	Angolo di distensione pre-trattamento	Angolo di distensione post-trattamento	Note
B. S.	64	Cicatrice retraente da protesi dell'anca (difficoltà alla estensione dell'arto inferiore destro)	160	180	Giudizio soggettivo buono (4)
R. P.	39	Cicatrice da ustione del ginocchio destro, con grave retrazione e difficoltà all'estensione	160	175	Giudizio soggettivo Buono (4)
M. G.	39	Ferita caviglia e difficoltà alla flessione estensione del piede	10	18	Giudizio soggettivo ottimo (5)
C. C.	42	Ustione dito indice mano destra con anchilosi della terza falange in flessione con difficoltà alla estensione	9	140	Giudizio soggettivo buono (4)

*Trattamento cicatrici ritraenti: ha come obiettivo mobilitare e snellire la cicatrice*

TABELLA IX. — *Programma da impostare su ICOONE®-H per trattare le cicatrici retraenti.*

Programme
Phase 1
— Twin - Skin repair
— 9 Hz - 6 RW - 3 gripp
Phase 2
— Solo - Novaskin
— 7 Hz - 5 RW

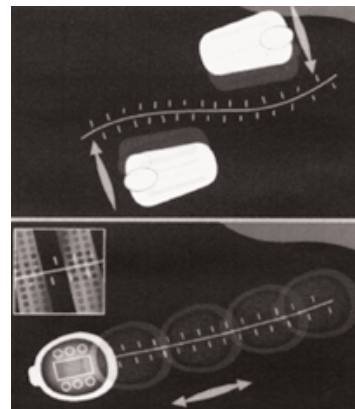


Figura 9. Direzione dei movimenti da eseguire con il manipolo per ottenere il miglioramento della cicatrice. Passare lo strumento a fianco alla ferita e da entrambi i lati; passare lo strumento sulla ferita.



TABELLA X. — *Programma da impostare su ICOONE®-H per trattare le ustioni.*

Programme
— Twins
— 9 Hz - 6 RW - 2 gripp

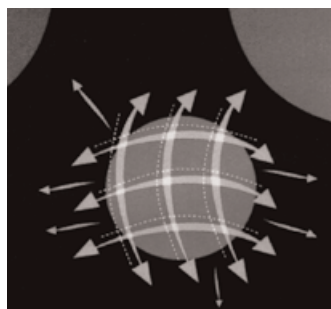


Figura 10. — Direzione dei movimenti da eseguire con il manipolo per lenire, ridurre la fibrosi e mobilitare le ustioni. Per calmare il dolore passare delicatamente seguendo un ipotetico reticolo; per ridurre la fibrosi passare rapidamente e sollevare seguendo un ipotetico reticolo; mobilitare le aderenze agendo verso dall'interno all'esterno della ferita.

### P.E.F.S.

Il protocollo per la cellulite prevedeva la scelta di 20 pazienti di sesso femminile in

età compresa tra 16 e 58 anni, da trattare con ICOONE®-H. Erano soggetti generalmente in sovrappeso e obesità di secondo grado (35), con BMI compreso tra 25 e 35, per le quali non era stata predisposta una standardizzazione dietetica funzionale relativa al consumo calorico ed alla attività fisica, volendo esclusivamente valutare la capacità della tecnologia ICOONE®-H di ridurre la circonferenza del busto all'altezza della spina iliaca antero-superiore e delle cosce, usando come controllo la coscia contro laterale per la quale si praticava semplice massaggio manuale per 15 minuti con Somatoline.

I risultati sono suddivisi in un giudizio soggettivo di compliance (con score da 0 a 5), cioè dolore, effetto buccia d'arancio, morbidezza ed elasticità della cute trattata pre-post. Le misurazioni di circonferenze sono state a loro volta rivalutate in funzione dell'eventuale e contemporanea perdita di peso negli stessi soggetti investigati, essendo in caso di dimagrimento evidentemente maggiori gli effetti in quanto supportati da un reshaping sistemico, e da esame impedenziometrico locale.

### *Pazienti selezionate con cellulite e trattate con ICOONE®-H*

TABELLA XI. — *Pazienti con cellulite trattati con ICOONE®-H*

Pazienti	Età	Localizzazione cellulite	Circonferenza pre-trattamento (cm)	Circonferenza post-trattamento (cm)	Differenza di circonferenza (cm)
T. E.	35	Cosce	60	56	4
V. F.	58	Addome pelvi	88	84	4
G. E.	50	Cosce	59	54	5
A. A.	56	Glutei	100	96	4
B. C.	65	Addome pelvi	81	76	5
D. A.	58	Thighs	63	60	3
C. S.	56	Addome pelvi	79	74	5
M. R.	42	Addome pelvi	76	72	4
V. E.	52	Addome pelvi	83	80	3
R. L.	56	Addome pelvi	89	84	5
S. M.	45	Addome pelvi	95	92	3
A. A.	40	Addome pelvi	87	84	3
M. M.	42	Addome pelvi	83	80	3
C. E.	64	Addome pelvi	84	81	3
C. R.	66	Addome pelvi	75	70	5
S. G.	62	Cosce	56	53	3
A. R.	46	Cosce	59	55	4
V. L.	50	Addome pelvi	80	78	2
C. V.	49	Cosce	57	55	2
G. A.	42	Cosce	58	54	4

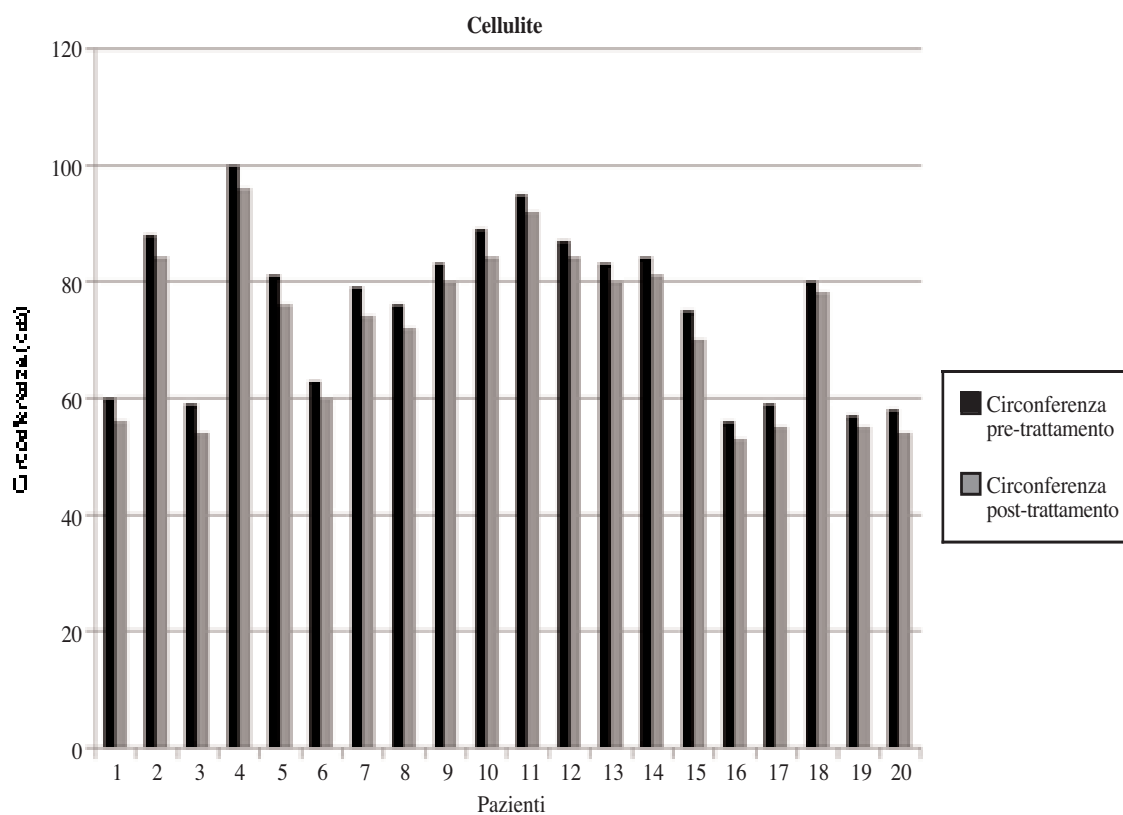


Figura 11. — Riduzione della cellulite a seguito di trattamento con ICOONE®-H.

*Trattamento della cellulite:  
ha come obiettivo il miglioramento tissutale,  
ma anche la bonificazione pre-operatoria e  
il drenaggio post-operatorio*

TABELLA XII.

*Programma da impostare su ICOONE®-H per trattare  
la cellulite.*

Programme
— 2 twins
— 12 Hz - 10 RW - 2 gripp
— Robosolo dopo 6 mesi

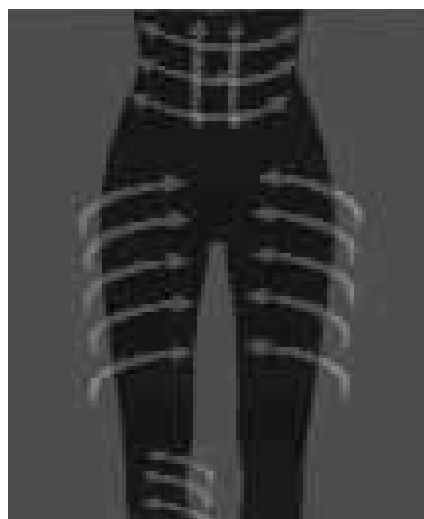


Figura 12. — Direzione dei movimenti da eseguire con lo strumento per trattare la cellulite. Movimenti trasversali e longitudinali.

TABELLA XIII. — *Pazienti con cellulite trattati con Somatoline.*

Pazienti (Somatoline)	Età	Localizzazione cellulite	Circonferenza pre-trattamento (cm)	Circonferenza post-trattamento (cm)	Differenza di circonferenza (cm)
C. P.	41	Cosce	61	60	1
D. F.	48	Addome pelvi	78	76	2
M. L.	50	Cosce	68	68	0
P. A.	45	Cosce	59	58	1
L. N.	62	Addome pelvi	84	83	1
R. T.	59	Glutei	99	98	1
D. G.	51	Addome pelvi	102	100	2
S. Q.	56	Cosce	63	62	1
C. Z.	39	Addome pelvi	89	89	0
F. L.	47	Glutei	98	97	1
G. V.	50	Addome pelvi	81	80	1
E. I.	47	Cosce	68	67	1
T. R.	58	Cosce	65	64	1
O. F.	48	Addome pelvi	90	89	1
S. P.	46	Addome pelvi	86	86	0
I. M.	52	Addome pelvi	100	98	2
N. G.	57	Glutei	104	103	1
F. R.	48	Addome pelvi	96	95	1
D. O.	46	Cosce	62	61	1
S. C.	50	Cosce	70	69	1

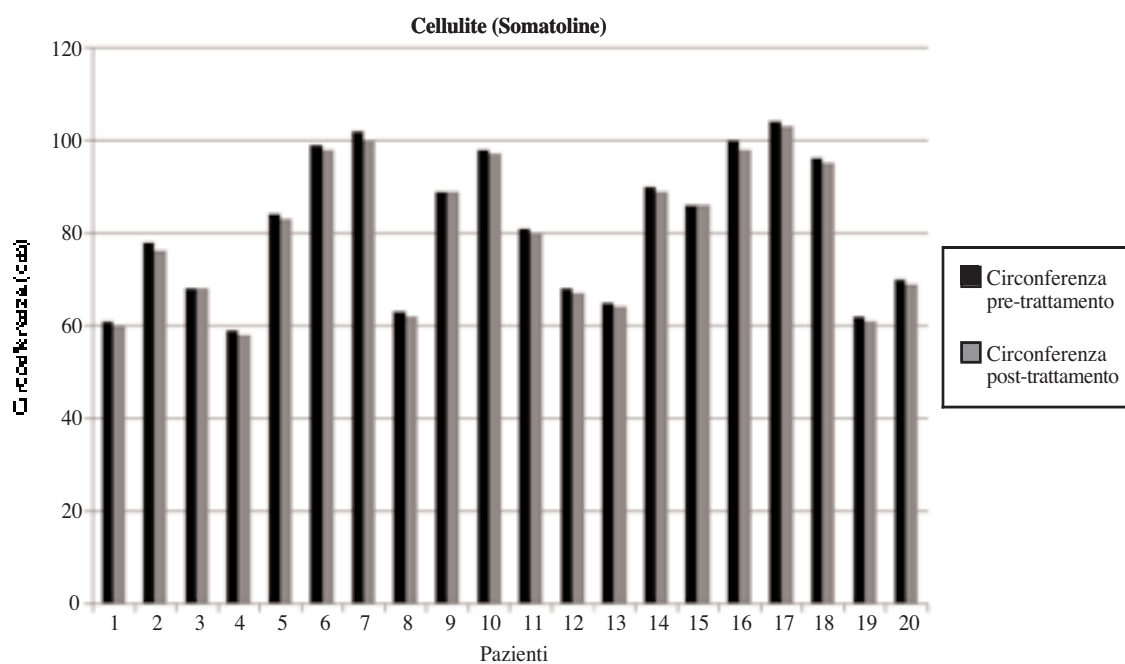


Figura 13. — Riduzione della cellulite a seguito di trattamento con Somatoline.

### *Validazione statistica dell'efficacia del trattamento con ICOONE®-H della cellulite*

Allo scopo di dare significatività statistica all'efficacia del trattamento di ICOONE®-HICOONE®-H della cellulite è stato introdotto come controllo positivo il trattamento con somatoline ed è stata applicato il test statistico di analisi della varianza (Anova a un fattore). Confrontando le differenze di circonferenza al termine dei singoli trattamenti è evidente una netta differenza terapeutica: ICOONE®-H riduce maggiormente la circonferenza di ogni area presa in considerazione rispetto al trattamento con somatoline. L'analisi della varianza conferma che la differenza di efficacia terapeutica delle due metodiche è statisticamente significativa ( $p$ -valua  $<0,05$ ;  $F$  ottenuto  $> F$  crit), quindi certifica la migliore prestazione di ICOONE®-H nel trattamento della cellulite.

### **Risultati**

I risultati di questo studio preliminare di tipo aperto e semplice sono stati del tutto positivi in ciascuna delle diverse patologie trattate; evidentemente lo strumento è in grado di agire attraverso i flussi emodinamici e i riflessi neuro fibrillari dei recettori della cute; la mobilitazione e l'attivazione di enzimi o di leucociti in grado di rimodellare tessuti cicatriziali, anche di vecchia data, apportandovi idratazione funzionali ma agendo anche su fenomeni complessi e profondi. Rimane sempre vero che la modulazione elastica della cute provoca straordinarie modificazioni in deformabilità, resilienza, elasticità dei tegumenti, specie laddove essi hanno perso compliance a causa della distrofia o degenerazione indotta dai processi morbosi preesistenti.

### **Discussione**

I risultati della nostra ricerca, includono problemi clinici di rilevante interesse (l'alterata cicatrizzazione, la stipsi, gli edemi linfobopatici eccetera), ma anche temi più prettamente cosmetici, quali gli inestetismi cutanei, la cellulite eccetera. I favorevoli risultati conseguiti, ci impongono alcune considerazioni fisiopatologiche relative all'efficacia

dello strumento che andremo di seguito esponendo.

In primo luogo la manualità dell'operatore, intesa come possibile variabile soggettiva di efficacia dei trattamenti, viene con questo strumento totalmente eliminata, lasciando spazio a rigorosi protocolli collaudati da una meticolosa sperimentazione. Con nostra sorpresa infatti la mano dell'operatore deve solo accompagnare la progressione dello strumento sulla superficie cutanea, senza effettuare alcuna manovra di rinforzo o di supporto. Eliminato quindi il bias soggettivo e della mano dell'operatore tutti i valori riscontrati risultano obiettivi e connessi alla risposta del paziente.

Un altro spunto importante di riflessione sull'efficacia dello strumento, viene offerto dalla capacità che ICOONE®-H presenta, di aspirare attivamente la cute sia attraverso rulli micro alveolari rotanti che nella camera centrale (vedi immagine). L'efficacia di tale azione non presente nelle tecnologie precedenti è qualitativamente molto rilevante; infatti l'effetto aspirante del manipolo modula la trazione sul apparato elasto-collagenico del derma e del sottocute, in modo assai più graduale, più ampio e più prolungato, aumentando decisamente l'efficacia del flusso linfatico e micro circolatorio lungo tutto l'asse di lavoro della traiettoria di ICOONE®-H. Ciò ha effetti non solo sulla percezione gradevole




Figura 14. — Schema delle sedi di aspirazione di ICOONE®-H. Lo strumento svolge la sua funzione aspirante attraverso microfori posti sui rulli rotanti e attraverso la camera centrale posta nella testa mobile.

del massaggio ICOONE®-H, ma anche sull'efficacia dell'effetto elasticizzante di trazione, e sulla continuità dell'azione decongestionante.

Un'altra caratteristica che ci interessa segnalare come dato aneddotico riguarda l'effetto di ICOONE®-H del trattamento di lombo sciataglie, epicondiliti, periartriti di spalla dolenti eccetera. In tutti questi casi il massaggio con lo strumento riaccutizza moderatamente in un primo tempo il dolore: il che significa che l'azione di aspirazione micro alveolare agisce anche sui focolai nocicettivi sub epidermici che stimolati trasmettono percezione di dolore. Il risultato però nelle ore successive al trattamento è di notevole alleggerimento e rilassamento dell'area dolente trattata, il che implica un buon effetto decongestionante e antiflogistico a lungo termine.

Rimane comunque vero che il rimodellamento delle cicatrici ipertrofiche o retraenti trattate con ICOONE®-H sortisce un'azione indotta di allungamento ed elasticità del connettivo cicatriziale. In pratica quindi, se pure con steps biochimici ancora non completamente identificati, il rimodellamento del tessuto connettivo anche vecchio sia nella cicatrizzazione patologica, sia nella fibro-lipo-sclerosi cellulitica, è una costante clinicamente importantissima del meccanismo di azione. Sotto questo profilo il rimodellamento di aree sottoposte a recente lipoaspirazione trova in ICOONE®-H l'ideale strumento per omogeneizzare lo spessore della cute sovrastante le aree operate con perfetti risultati estetici.

### Conclusioni

Le conclusioni del nostro studio sono decisamente favorevoli alla applicazione di tale strumento nella pratica cosmetologica medica, tenuto conto che spesso gli inestetismi rilevati sconfinano in condizioni patologiche vere e proprie, specie per quanto attiene al distretto inferiore degli arti, alla presenza di cicatrici o di esiti di ustioni, alla perdita di tono muscolare del distretto addominale e dorsale con conseguenze funzionali su organi e tessuti di rilevanza patologica. Poter constatare come l'utilizzo di ICOONE®-H risulti efficace non soltanto nel trattamento della cellulite, ma

anche di vere e proprie patologie di rilevanza dermatologica, in condizioni di assoluta innocuità, ci spinge ad ipotizzare meccanismi di efficacia assai complessi basati non sulla mera sollecitazione meccanica dei tessuti superficiali, ma su più profonde interazioni con mediatori chimici, motilità e funzioni cellulari, ripartizione dei flussi ematici ed interstiziali, tale da fare assumere ad ICOONE®-H una dignità scientifica di più alto livello.

Nonostante la ricerca sia stata di tipo aperto e semplice, come si addice a questo livello di problemi clinici complessi, rimane vero che il gradimento dei pazienti ha riscosso uno score molto alto, anche a fronte di risultati clinici non definitivi (come nel caso dei linfedemi): evidentemente il meccanismo rivitalizzante di ICOONE®-H trova una compliance significativa, proprio in virtù della percezione individuale che qualcosa cambia nella nostra pelle e al di sotto di questa; tale cambiamento può incidere positivamente sulla qualità di vita. Peraltro i risultati obiettivi conseguiti con tale tecnologia confermano che l'effetto placebo trova in questo tipo di strumentazione uno spazio molto limitato e future esperienze più complesse individueranno altre nicchie terapeutiche efficaci.

Queste considerazioni avvalorano la tesi del sistema micro vacuolare che ICOONE®-H è in grado di stimolare in maniera precisa e ripetitiva al fine di indurre nei tessuti trattati un'attivazione cellulare in senso ripartivo e rigenerativo.

### Bibliografia

1. Ersewk RA, Mann GE 2nd, Salisbury S, Salisbury AV. Noninvasive mechanical body contouring a preliminary clinical outcome study. *Aesthetic Plast Surg* 1997;21: 61-7.
2. Moreno-Moraga J. Body contouring by noninvasive transdermal focus ultrasound. *Laser Surg Med* 2007;39 315-23.
3. Rose PT, Morgan M. Histological changes associated with mesotherapy for fat dissolution. *J Cosm Laser Ther* 2005; 7:17-9.
4. Rotunda AM. Detergent effects of sodium deoxychoalate in the phosphatidyl choline dissolution. *Dermatol Surg* 2007;30: 1001-8.
5. Foster KW, Kouba DJ, Hayes J, Freedman V, Mory RL. Reduction in thigh and infrumbilical circumference following treatment with a novel device combining ultrasound, suction, and massage. *J Drugs in Derm.*2008;7:113-5.
6. Wanner M, Avram M. An evidence-based assessment of treatments for cellulite. *J Drugs Derm.*2008;7:341-5.